

هیپر استوز ورتبرال آنکیلوزانت (H.V.A.)
HYPEROSTOSE VERTEBRALE ANKYLOSANTE

دکتر مقتدر - دکتر جهان ستان

بحث است و بنظر میرسد که این سندرم جزئی از فامیل ارتروزها باشد .

نکنه جالب اینست که شیوع دیابت شیرین نزد این بیماران فراوانتر از گروههای شاهد می باشد . ۳- الهام از پروفسور de Seze و شاید پیدایش این سندرم مربوط به یک زمینه خاص متابولیکی می باشد . تشخیص این بیماری یک تشخیص را دیولوژی می باشد . زیرا همانطور که در زیر اشاره خواهیم نمود علائم بالینی گویا نیست . در پرتوشناسی بیماری نشانه های زیر دیده میشود از روبرو رادیوگرافیهای ستون فقرات در سمت راست مخصوصاً استئوفیت های بزرگی را نشان میدهد که همانند یک نوار استخوانی سرتاسر ستون فقرات را گرفته و در مجاورت دیسکها برجسته میشود . (Spondylorheostose de Lacapere)

این تصاویر معمولاً بین D۴ تا D۱۲ واضح است در حالیکه در سمت چپ این نوار استخوانی سرتاسری اغلب دیده نمیشود . روی کلیشه های نیمرح استئوفیتها بخوبی نمایان است و برجستگی آنها در مجاورت دیسکها باعث دادن اسم Hyperostose - Moniliforme Meyer - Forestier)

به این سندرم شده است .

دیسکها آسیب زیاد ندیده اند یا طبیعی هستند یا کمی افت نموده اند . بدیهی است که مفاصل ساکروایلیاک طبیعی هستند . گزارش مورد .

آقای ق - ج - ۶۷ ساله کشاورز در تاریخ ۵۱/۹/۴ بعلت سردرد ، سرگیجه و کمردرد و لرزش دستها در بخش داخلی

(گزارش یک مورد همراه با یک زمینه دیابتیک ، یک پارکینسون . یک سندرم بی رامیدال)

نشانه هایی که در پرتوشناسی در گروه ارتروزهای ستون فقرات دیده میشود عبارت است از (۱)

۱ - استئوفیت ها
۲ - کم شدن ارتفاع دیسکها (DISCARTHROSE)
۳ - استئواسکلروز مهرها و مخصوصاً لبه های آنها که مجاور دیسکها هستند .

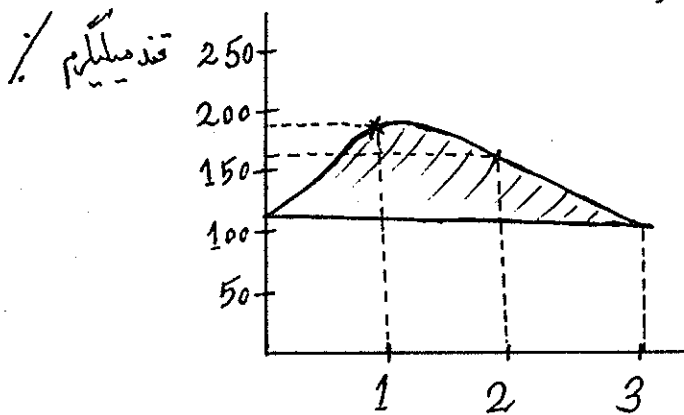
۴ - وبالاخره تصویر لیپ LIPPE (LIPPING) که معرف یک استئوفیت و بالنتیجه یک ارتروز می باشد . استئوفیت هانزد بعضی از بیماران میتواند فوق العاده بزرگ باشد و بعوض اصطلاح "منقار طوطی" میتوان آنها را شبیه به "شاخ کرگدن" نمود . (۲) در بعضی موارد دیسکهای مجاور این استئوفیت های غول آسا با وجود بالا بودن سن بیماران (بیش از ۶۰ سال) یا طبیعی است یا آنطور که انتظار میرود زیاد رویهم خوابیده است . از این گذشته این هیپروترافی بیش از حد استئوفیتها در طرف راست ستون فقرات بیشتر دیده میشود در حالیکه در نقطه قرینه آنها در طرف چپ یا اثری از استئوفیت نیست یا اگر هم هست بسیار کوچک و ناچیز می باشد .

ROTES - QUEROL, FORESTIER (1)

در سال ۱۹۵۰ باتکیه به علائم فوق سندرمی با اسم سندرم هیپر استوز ورتبرال آنکیلوزانت (H.V.A.) نوشتند . بدیهی است که رابطه این سندرم با ارتروزهای ستون فقرات هنوز هم مورد

دانشکده پزشکی رازی - دانشگاه تهران

در صد بیلی روبین مستقیم ۰/۱ میلیگرم درصد، تیمول ۶/۵ واحد ماک لاگان، سفالین کلاسترول (++)، اسید اوریک ۵۶ میلیگرم در لیتر، زمان کوئیک ۱۴ ثانیه، فعالیت پروترمبین ۷۱٪، قند خون ناشتا ۱۰۶ میلیگرم در لیتر، اوره خون ۳۷ میلیگرم درصد، تست تحمل قند (منحنی زیر آنرا نمایان میسازد) و بهر جهت و با در نظر گرفتن سن بیمار مختل بنظر میرسد.



زمان به ساعت

مایه نخاع ۳۰ سانتی گرم آلبومین در لیتر، قند ۶۰ سانتی گرم در لیتر، کلرور ۷ گرم در لیتر، ۳۰-۴ سلول در هر میلیمتر مکعب.

هموگلوبولین ۱۴/۵ گرم درصد هماتوکریت ۴۸٪ گلبولهای سفید ۴۰۰۰ و فرمول آنها طبیعی است. E.C.G. بیمار طبیعی است.

کلاسترول ۱۵۰ میلیگرم درصد، سرعت رسوب خون طبیعی است ادرار طبیعی است. V.D.R.L. منفی است. E.E.G. طبیعی است.

رادیلوژی کلیشه‌های شماره ۱-۲-۳-۴-۵ تصاویر مخصوص هیپراستوز و تیرال آنکیلوزانت را نشان می‌دهند.

طبیعی است رادیلوژی کلیشه‌های شماره ۱-۲ تصاویر مخصوص هیپراستوز و تیرال آنکیلوزانت را نشان می‌دهد.

بیمارستان امیراعلم بستری میگردد. ناراحتیهای بیمار ازدو سال قبل بصورت کمردرد شروع شده است که با استراحت تخفیف پیدا مینموده. در همین حال سنگینی گوش و کاهش دید در سمت چپ شدید میگردد و به کاتاراکت ختم میشود. لرزش دستهای بیمار دو ماه قبل از بستری شدن شروع شده است، نکته مهم اینست که این لرزش در حال استراحت وجود دارد و در هنگام حرکت کم و یا از بین میرود.

ظهور یک سرگیجه و یک سردرد چند روز قبل از بستری شدن قابل توجه است در بخش سؤال و جواب بیمار نکات زیر را روشن نمود.

۱- کمردرد با سفتی صبحگاهی (نرمش کم در اثر ازدیاد وزن و چاقی زیاد قابل سنجش نیست).

۲- سرگیجه و سردرد توام با خستگی فوری هنگام راه رفتن (این خستگی بیشتر یک سستی در اندامهای تحتانی بنظر میرسد).

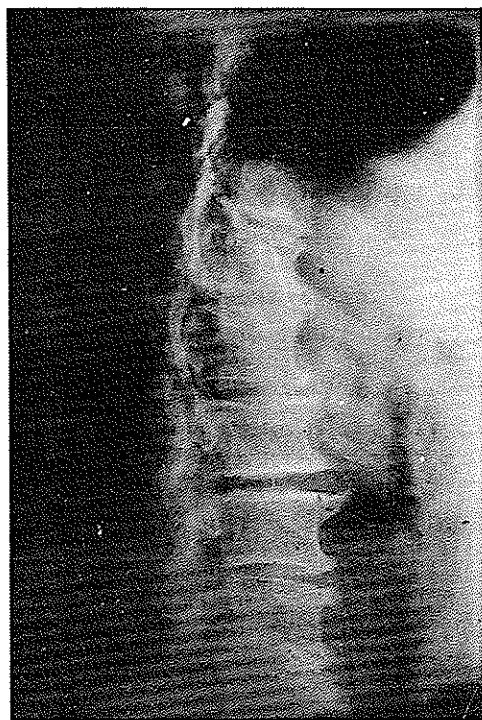
۳- وجود یک پولی فازی و یک پولی دیپسی و یک پولی اوری مخصوصا شبانه.

۴- در سوابق بیمار اعتیاد به سیگار و مشروبات زیاد مدت ۸-۹ سال قابل ذکر است.

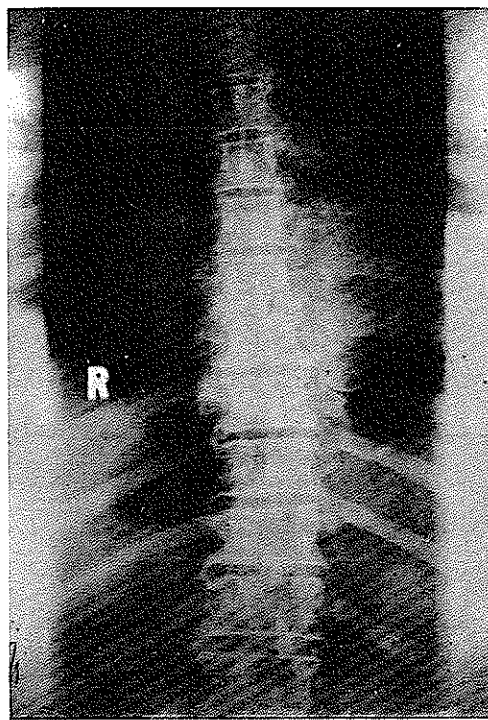
در معاینه بیمار. بیماریست چاق ۱/۷۳ متر قد ۱۱۲ کیلو وزن بدن. با صورت ثابت (FIGEE) تکلم میکند. کاتاراکت چشم چپ (آزمایش ته چشم راست طبیعی است). دستها مخصوصا در راست دچار یک لرزش تبی پادکینسون میباشند. حرکات چرخ دنده‌ای در اندام فوقانی و مخصوصا در راست چهره در آرنج و چه در مچ دست مثبت است. تقاط در دناکی در سرتاسر ستون فقرات کمری و پشتی با فشار ملاحظه میشود.

رفلکسهای استخوانی و تری در اندامهای فوقانی و تحتانی خیلی ضعیف هستند در حالیکه (BABINSKI) در دو طرف مثبت است. نیروی عضلانی در هر چهار اندام کاهش پیدا کرده است. MINGAZZINI مثبت است. BARRE تقریبا طبیعی است. ROMBERG منفی است. سافل نارسائی آئورت وجود ندارد، حس عمقی ضعیف شده است، نبض پاها ضعیف و مخصوصا PEDIEUSES محسوس نیست. علائم تروفیک وجود ندارند، فشار خون بیمار ۱۴/۱۱ نبض ۷۲ میباشند.

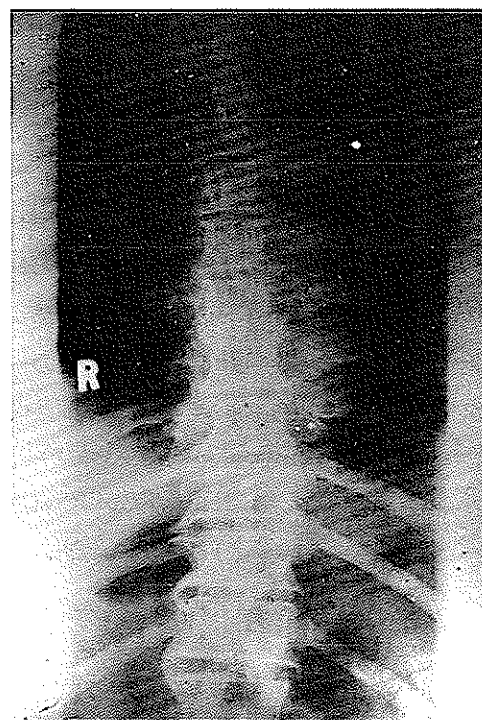
نشانه‌های آزمایشگاهی، بیلی روبین توتال ۱/۱ میلیگرم



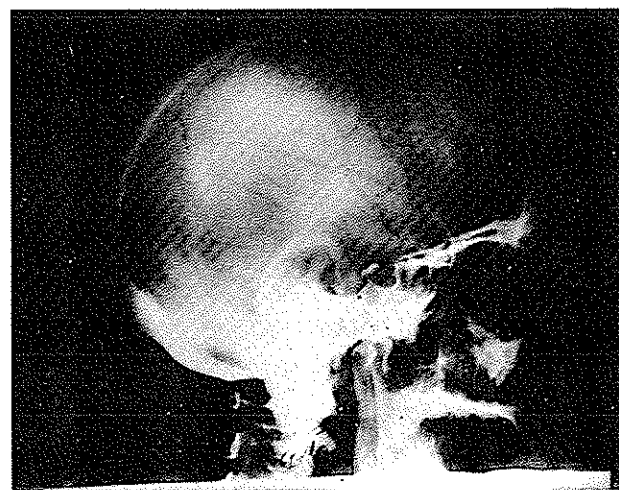
شکل ۲



شکل ۱



شکل ۴



شکل ۳

اولین کسی بود که ستون فقرات این بیماران را مورد بررسی قرار داد در آکرومگالی مهره‌ها بزرگ میشوند و این بزرگی در اثر استخوان سازی قسمت قدامی مهره میباشد. همراه با این بزرگی در بعضی از مواقع میتوان استئوفیت‌های بزرگی مشاهده نمود. علائم سه‌گانه کلاسیک این بیماری، تابلوی بالینی مرفولوژیک، تابلوی خونی با هیپرگلیسمی و هیپرفسفرمی، تابلوی جمجمه‌ای با علائم چشمی بخوبی میتوان تشخیص این بیماری را رد یا تأیید نمایند.

۳- H.V.A. در بعضی مواقع میتواند با اسپوندیلار تری‌آنکیلوزانت اشتباه شود. علت این اشتباه هم اینست که بیماران مبتلابه H.V.A. سفتی و گاهی درد دارند و تصاویر استئوفیت‌ها وقتی مثل یک پل دومهره را بهم وصل مینمایند میتوانند با SYNDESMOPHYTE و مخصوصا با یک ستون فقرات باموئی شکل اشتباه گردد، ولی شناسائی علائم کلینیکی اسپوندیلار تری‌آنکیلوزانت (مخصوصا وجود دردهای شبانه وجود ارتریتهای محیطی و مخصوصا گرفتگی و از بین رفتن دو مفصل ساکروایلیاک) مانع این اشتباه ظاهری میگرددند.

H.V.A. بیماری دردناکی نیست. یا بیمار بدون درداست و یا از دردهای خفیف ستون فقرات شکایت دارد این دردها با استراحت از بین میرود و شدت شبانه ندارند و مخصوصا ممتد نیستند. بیشتر این بیماران از سفتی و سختی حرکات ستون فقرات کمر و پشت شکایت دارند که همانند هم‌آرتروزها صبح هنگام شدید هستند و با حرکت (گرم کردن) بهتر میشوند. نزد بیمار ما نیز مسائل تشخیص فوق براحی حل شد و همانطور که پرونده بیمار نشان میدهد تمام علائم بنفع این سندرم میباشد.

پاتوزنی این بیماری ناشناخته است. برای بعضی از دانشمندان این سندرم یکی از اشکال ارتروز میباشد (VIGNON) که اغلب با یک سندرم SCHEUERMANN همراه است. (RUBENS - DUVAL) و بعضی دیگر از دانشمندان بزرگ شدن زیاد از حد استئوفیت‌ها را مربوط به یک اختلال متابولسمی میدانند. تحقیقاتی که برای آشکار کردن یک پرکاری هیپوفیز تا بحال نزد این بیماران انجام شده

استئوفیت‌های کاریکاتورال در سمت راست در حالیکه در سمت چپ اثری از آنها نیست یا فوق العاده کوچک هستند مشاهده میشود، این استئوفیت‌ها در بعضی از نقاط پله‌های استخوانی ضخیمی تشکیل داده‌اند. (اشکال ۱-۲-۴) دیسک‌های بین مهره‌ای یا طبیعی هستند و یا اندکی افت نموده‌اند. مفاصل ساکروایلیاک طبیعی هستند.

درباره علائم پرتوشناسی این بیماری در زیرمفصلا بحث شده است. معهدا متذکر میشویم که کورتکس جمجمه ضخیم شده است در وسط سل تورسیک یک کالسیفیکاسیون کوچک دیده می‌شود که به احتمال قوی یک کالسیفیکاسیون عروقی است. (شکل ۳) به طور کلی علائم H.V.A. سرتاسر ستون فقرات گردنی، پشتی کمری دیده میشود. بحث.

اهمیت گزارش این مورد تشخیص‌های افتراقی آن میباشد و چه بسا دیدن این استئوفیت‌های غول آسا یک طرفه باعث کشف یک دیابت شیرین و یا یک PUDIALITE پردیابت میشود.

بیماریهایی که میتوانند استئوفیت‌های شاخ کرگدنی ایجاد نمایند عبارتند از علاوه بر سندرم فوق، تابس و آکرومگالی و هر دو این بیماری را میتوان براحی از میدان تشخیص خارج نمود.

۱- تابس. تریوم در تابس مانند استئیت‌های سیفیلیتیک قدرت استخوان سازی خود را حفظ کرده است و این امر در بعضی از موارد باعث پیدایش استئوفیت‌های فوق العاده بزرگ در ستون فقرات کمری و پشتی میگردد ولی با دانستن علائم اصلی تابس. علامت WESTPHAL (از بین رفتن رفلکس‌های استخوانی و تری)، اختلالات تروفیک. علامت

ARGYLL ROBERSTON نارسائی آغورت ROMBERG اختلالات L.C.R. (آلبومین لنفوسیت) و بالاخره اکسیون-های سرولوژیک خارج ساختن این بیماری از میدان تشخیص کار آسانی نست.

۲- آکرومگالی. ERDHEIM تحت عنوان SPONDYLOSE ACROMEGALIQUE

شاخه‌ای از شريان مغزی میانی است) .
 و اما آخرين نکته‌ای که می‌تواند مطرح شود اینست که چرا
 این استئولیت‌های کاریکاتورال فقط درست‌راست ستون فقرات
 رشد مینمایند و بزرگ میشوند؟
 بعضی از دانشمندان ضربانهای آئورت را درست چپ‌مانع
 تشکیل این استئوفیت‌ها میدانند .
 این بیماری احتیاج به درمان ندارد . بديهي است در صورت
 وجود یک دیابت شیرین درمان منحصر به آن میگردد .

است‌اختلالاتی نشان نداده‌است . با وجود این شیوع دیابت
 شیرین نزد این بیماران فرضیه یک زمینه مساعد متابولیسمی
 را تأیید مینماید .
 بیمار ما چاق و ارتریواسکلروتیک است و همانطور که منحنی
 تست تحمل قند نشان میدهد یک زمینه دیابت احتمالاً نزد
 بیمار وجود دارد . این دژنراسانس عروقی بخوبی میتواند
 ضایعات اکسترایبی رامیدال و بی‌رامیدال بیمار را نشان دهد
 (بصورت ضایعات عروقی دژنراتیو پخش در کپسولهای انترن
 و در هسته‌های خاکستری مرکزی مخصوصاً در شريان شارکوکه

References

- 1- Oesophagogastrctomy in the treatment of malignancy of the thoracic oesaphagus and cardia. J.N. Leverment and D. Mearns Milne. Br. J. Surg. Vol. 6 (1974) 683-688.
- 2- Colon Baypass of the Esophagus H. Brodie Stephens, M.D. The American Journal of Surgery, Vol. 122, August, 1971.
- 3- Total Esophagectomy and Descending colon Bypass for squamous cell carcinoma of the Esophagus. Ronald G. Vincent, M.D. The American Journal of Surgery, Vol. 12., May, 1971.
- 4- Combined Esophagogastrctomy for Esophagial carcinoma pergomed by two surgical teams. George G. Finney, et. al: The American Surgeon, Feb. 1975.
- 5- Nakayama, K., H. Surgical treatment combined with preoperative concentrated irradiation for esophagial cancer. Cancer 20: 778 - 1967.
- 6- Nissen, R. (1952) Funktionelle und organische Storungen nach gastroosophagealen Anastomosen Helv. Chir. Acta. 19, 314-323.